



John Puentes
Laurent Lecornu
Gouenou Coatrieux
Christian Roux
GET/ENST BRETAGNE, DÉPARTEMENT IMAGE
ET TRAITEMENT DE L'INFORMATION, INSERM U650,
LABORATOIRE DE TRAITEMENT DE L'INFORMATION MÉDICALE
BREST

Elsa Angelini
Isabelle Bloch
GET/TÉLÉCOM PARIS, CNRS, UMR 5141 LTC
DÉPARTEMENT TRAITEMENT DU SIGNAL ET DES IMAGES
PARIS

Aide au dossier patient multimédia en neurochirurgie intégrant des informations issues d'examens d'IRM

La mise en œuvre d'un dossier du patient adapté à une spécialité clinique permet de répondre à des problématiques médicales, économiques et technologiques. Bien que la nécessité d'améliorer la circulation des données médicales soit reconnue, la technologie est encore embryonnaire, difficile à normaliser, et utilise des supports de stockage de l'information archaïques. Beaucoup d'hôpitaux détiennent des archives papier de dossiers patients [1], lesquelles présentent de nombreux inconvénients (redondance de l'information, copies multiples, difficultés de lecture d'informations manuscrites, imprécisions, subjectivité ou incomplétude des renseignements). Ce dossier papier est difficilement utilisable à des fins de recherche, de gestion ou d'évaluation informatisées, et entraîne des coûts élevés de gestion et de stockage. De multiples efforts pour définir et valider des modèles de dossier du patient électronique adaptés à la pratique médicale [2-8] ont fourni quelques résultats préliminaires [9,10] nécessitant encore énormément de progrès.

Un certain nombre d'organismes nationaux (Groupe pour la modernisation du système d'information hospitalier [GMSIH], Commission nationale de l'informatique et des libertés [Cnil], Edisanté) et internationaux (Comité européen de normalisation [CEN/TC 251], *Integrating the Healthcare Enterprise* [IHE]) travaillent à la mise en place du traitement de l'information de santé et émettent des recommandations. Leurs initiatives concernent la consultation du dossier du patient, au sein d'un hôpital ou par plusieurs spécia-

listes d'un réseau de soins. Les données et les informations stockées et transportées sont similaires à celles du dossier papier : comptes rendus de consultation et résultats d'examens, éventuellement accompagnés d'une ou plusieurs images. Ces systèmes n'intègrent ni les données d'imagerie médicale ni les résultats de traitement de ces images qui permettraient d'exploiter le dossier patient comme outil quantitatif de suivi dans le temps (longitudinal).

Le travail présenté ici par les équipes du Groupe des écoles des télécommunications (GET), du Laboratoire de traitement de l'information médicale (Latim) et du Laboratoire Traitement et communication de l'information (LTCI) concerne le développement d'un démonstrateur qui illustre l'intérêt de telles fonctionnalités, inexistantes à l'heure actuelle sur le plan opérationnel, mais qui devraient faire leur apparition dans les systèmes de prochaine génération.

Approche

Ce travail repose sur la mise en commun des expertises et efforts de recherche complémentaires de Télécom Paris et de l'ENST Bretagne pour le développement d'outils d'aide à la constitution d'un dossier du patient incorporant les informations issues des examens d'imagerie. Les deux approches concernent le traitement d'images médicales pour l'aide à l'interprétation et au diagnostic (Télécom Paris) et le traitement de l'information pour l'aide au raisonnement médical (ENST Bretagne). Une méthode et un outil



logiciel ont été développés afin de permettre la gestion d'un dossier numérique, l'extraction, l'intégration et la manipulation de connaissances et d'informations spécifiques au patient et des résultats de segmentation d'examen d'imagerie 3D.

La première phase de cette étude a consisté à mettre en place une méthodologie générique de représentation des informations anatomiques et de la pathologie sous forme de graphe hiérarchique, ainsi que leur intégration dans une application concernant le dossier du patient. Un prototype de ce logiciel a été développé pour la navigation et l'analyse quantitative des tumeurs cérébrales à partir d'examen d'imagerie par résonance magnétique.

La deuxième phase a permis d'approfondir la réflexion entreprise. Les échanges autour du prototype de l'application avec des neurochirurgiens ont montré l'importance du problème traité, et permis d'identifier des objectifs concrets et des éléments d'information à ajouter pour évaluer la méthodologie en milieu clinique. Nous avons poursuivi notre développement méthodologique avec des schémas de raisonnement dans le graphe anatomique pour guider la segmentation des structures voisines de la pathologie sur les images médicales, et utiliser le dossier du patient comme outil de comparaison de cas et de suivi longitudinal pour assister la continuité des soins.

Les développements se sont articulés autour de trois étapes :

- traitement de l'information. Cette phase s'intéresse aux éléments structurant la connaissance médicale appliquée au cas de la neurologie (imagerie par résonance magnétique de l'encéphale). Il est question ici de dégager un modèle capable d'intégrer des connaissances multiples issues de traitements spécialisés ou obtenues à partir de l'historique du patient, de son interrogatoire, du compte rendu de consultation associé à ces images, ainsi que la description de l'examen et les éventuelles décisions diagnostiques ou thérapeutiques ;
- extraction d'informations pour l'interprétation des images médicales. Cette étape doit permettre d'obtenir, à partir de la segmentation des images, des informations sur la forme et l'incidence de la pathologie sur des organes examinés ainsi que sur leurs positions *relatives* (information structurelle sur la scène observée associée aux descriptions linguistiques fournies par des neuro-anatomistes) ;
- traitement de l'information pour le raisonnement et l'interprétation de l'image. Cette phase correspond à la partie centrale du projet et à l'intersection des travaux

des deux étapes précédentes. L'objectif est l'établissement d'une méthodologie pour la représentation, l'extraction, la traduction et l'intégration d'éléments structurants de la connaissance médicale, avec pour ambition à plus long terme le développement d'un dossier patient partagé.

Méthodologie

Segmentation des IRM pathologiques

L'extraction de l'information sur les examens d'imagerie par résonance magnétique (IRM) du cerveau nécessite la segmentation de ces volumes d'images effectuée en deux phases : extraction de la tumeur et extraction des structures saines voisines. Pour la première, les développements d'une nouvelle méthode de segmentation de tumeurs (**Encadré**) ont été poursuivis dans le cadre de cette étude pour extraire automatiquement les différentes manifestations de la pathologie : tumeur avec prise de contraste, partie nécrosée, œdème. La segmentation des noyaux gris centraux, en présence de la tumeur, a également fait l'objet de perfectionnements importants.

Comparaison quantitative

de données d'images IRM pathologiques

À partir des résultats de segmentation sur la tumeur et sur les structures cérébrales voisines, des méthodes de quantification de l'évolution pathologique ont été étudiées :

- quantification de l'évolution tumorale de gliome de bas grade (tumeur avec évolution lente), à partir d'égalisation non linéaire d'histogrammes d'examen d'IRM longitudinaux et calcul de carte de différence ;
- modélisation de relations spatiales adaptées à la pathologie en prenant en compte un apprentissage des paramètres de position sur une base de données segmentée manuellement ;
- proposition de nouvelles cartes de contraintes spatiales pour la segmentation de noyaux gris centraux ;
- choix de mesures de l'évolution tumorale à partir de la segmentation des IRM, en collaboration avec un neurochirurgien de l'hôpital de la Pitié-Salpêtrière (Paris).

Manipulation du contenu du dossier du patient

Le premier démonstrateur de l'application dossier patient a été présenté à deux groupes d'experts cliniques fin 2005. Leurs recommandations et remarques



ont permis de faire évoluer le cahier des charges pour continuer le développement.

Afin d'intégrer les besoins des différents professionnels, le modèle des données du dossier patient a été redéfini, en utilisant comme référence la base de données utilisée par les neurochirurgiens de l'hôpital de la Pitié-Salpêtrière, où le compte rendu d'analyse des examens d'imagerie est plus important que les images elles-mêmes. Le modèle évolué utilise une structure XML, et intègre les examens d'imagerie, les résultats

de segmentation et le graphe de représentation anatomique et fonctionnelle individualisée incluant la pathologie (Grafip).

Il s'est avéré également nécessaire de redéfinir l'architecture de l'application de visualisation du dossier patient et du fonctionnement de l'interface graphique pour les adapter au modèle de données évolué. Cette interface graphique s'adapte au contenu du dossier, au type d'examen d'imagerie fournis, à la complexité du graphe, etc.

Une méthode originale de segmentation

La littérature en traitement d'images est riche en méthodes de segmentation de structures cérébrales normales, mais peu d'entre elles concernent les cas pathologiques. Initialement conçues pour les structures saines, elles trouvent leurs limites dès qu'une pathologie vient désorganiser l'agencement structurel et altérer les valeurs des niveaux de gris des voxels des tissus cérébraux. Les méthodes dédiées à la détection de tumeurs cérébrales en sont encore à un stade exploratoire et les quelques techniques publiées à ce jour souffrent d'un manque de robustesse et de précision, et nécessitent dans leur grande majorité une interaction manuelle [11-20]. Ces approches souffrent notamment de problèmes d'apprentissage et d'adaptation des paramètres pour chaque nouveau cas de tumeur. Enfin, aucune méthode à notre connaissance n'est capable de fournir une description du contenu de l'image, et plus particulièrement de la position de la pathologie par rapport aux structures saines et des modifications qu'elle induit. Concernant les développements méthodologiques, la combinaison de graphes anatomofonctionnels et la segmentation des images pour la pathologie et les structures anatomiques voisines constituent une approche originale sur laquelle notre groupe est le seul à travailler, à notre connaissance. La problématique d'extraction de tumeurs cérébrales est

traitée par plusieurs laboratoires dans le monde, dont le CasiLab (*Medical Image Display and Analysis Group, University of North Carolina, États-Unis*) qui propose une méthode de segmentation automatique sur plusieurs protocoles d'IRM pour l'analyse morphologique du réseau vasculaire [21] et la caractérisation des tumeurs. Notre étude concerne un champ de types de tumeurs plus large et propose une représentation structurée des informations extraites de l'analyse d'IRM qui n'est pas proposée par ce groupe. Le Golby Lab - *Surgical Brain Mapping Laboratory (Harvard University Medical School, États-Unis)* développe de nouvelles techniques de cartographie cérébrale pour la planification opératoire des tumeurs et de l'épilepsie [22], fondées sur la fusion de données IRM anatomiques et fonctionnelles (IRMf) que nous ne considérons pas dans notre projet.

Une problématique adjacente de modélisation de croissance de tumeur est actuellement développée par nos partenaires cliniques de l'hôpital de la Pitié-Salpêtrière (Paris) en collaboration avec le laboratoire d'imagerie fonctionnelle (UMR CNRS 678), université Pierre-et-Marie-Curie [23]. D'autres efforts de modélisation de tumeurs cérébrales sont fournis par le projet Asclepios de l'Institut national de recherche en informatique et en automatique (Inria) [24]. Une importante activité de recherche se développe

au niveau mondial autour de la problématique de la cartographie anatomofonctionnelle du cerveau, illustrée notamment à travers la société savante *Organization for Human Brain Mapping* (www.human-brainmapping.org). En France, le laboratoire d'imagerie fonctionnelle (UMR S 678), université Pierre-et-Marie-Curie, propose plusieurs méthodes d'analyse de données d'IRM fonctionnelle et d'IRM de diffusion tensorielle (IRM DTI) [25-27] pour l'extraction des cartes de connectivité fonctionnelle et de processus de redistribution des activités cérébrales. Les applications cliniques de la cartographie cérébrale en oncologie concernent la majoration de la qualité des résections des tumeurs et la limitation des risques de déficits postopératoires définitifs. Une revue complète de cette problématique a été publiée cette année par un des nos collaborateurs cliniques [28] qui joue un rôle majeur au niveau mondial dans ce domaine.

L'étude présentée dans l'article ci-contre se fonde sur une cartographie anatomique et fonctionnelle détaillée, modélisée sous la forme de graphes, mais n'implique pas l'analyse d'images IRM fonctionnelles (IRMf ou IRM DTI). La cartographie anatomique est renseignée et individualisée à partir d'images IRM anatomiques alors que la cartographie fonctionnelle est documentée *a priori* à partir de bases de connaissance médicales.



Résultats

Outil de segmentation

Une nouvelle méthode de segmentation des tumeurs a été développée, qui combine un prétraitement des images IRM, une classification floue des tissus et une segmentation par modèle déformable (**Encadré**). Une approche complémentaire a été mise en place, reposant sur l'analyse de symétrie sur les images du cerveau et la détection de modes spécifiques à la tumeur sur les IRM cérébrales.

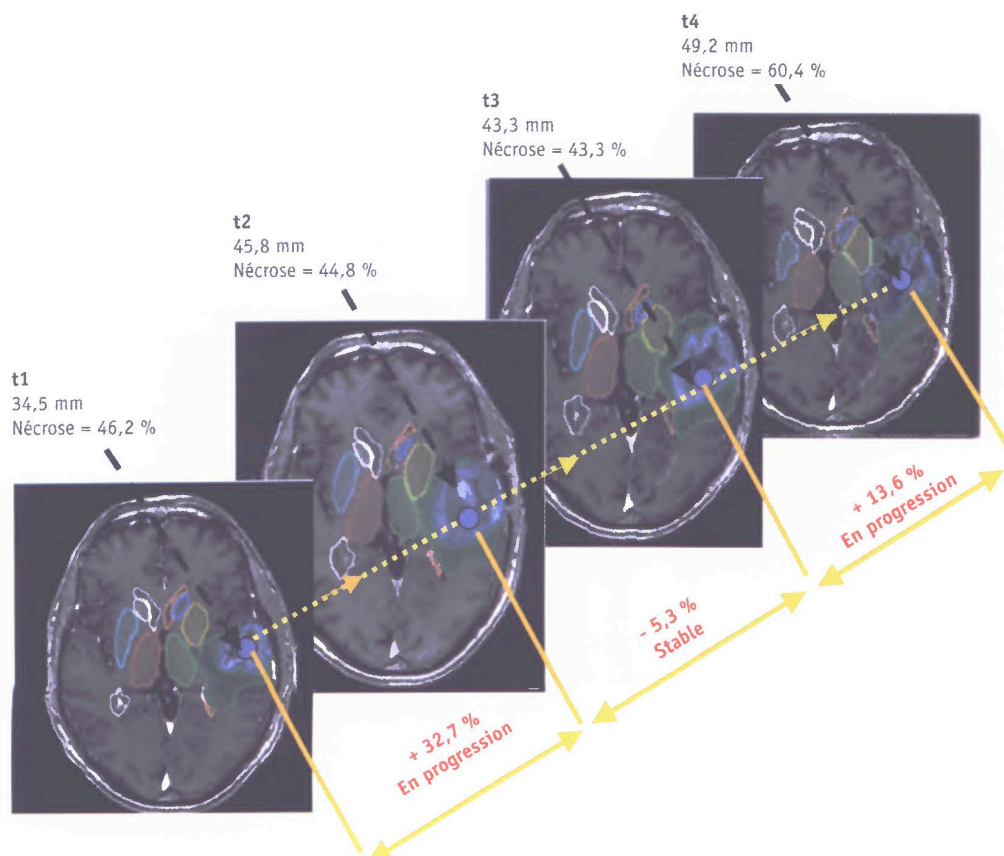
Une fois segmentée, la tumeur est insérée dans le Grap, ce qui conduit à l'ajout d'un nœud pour la tumeur, et à la modification d'attributs des structures cérébrales du modèle générique. Cette information est utilisée pour sélectionner un ensemble de structures cérébrales voisines de la tumeur qu'il est nécessaire de segmenter. Des méthodes de segmentation fondées sur des modèles déformables, guidés par des informations extraites des images et des informations *a priori* de positionnement spatial relatif (p. ex. : loin/proche de) exprimées avec des cartes morphologiques floues, sont utilisées.

Une étude d'apprentissage des règles par le logiciel a été menée sur plusieurs cas pathologiques pour modéliser la stabilité de certaines relations spatiales en présence d'une pathologie tumorale. Suivant le type de la tumeur, certaines relations sont plus ou moins stables, et requièrent plus ou moins de modification de leur paramétrage mathématique, en logique floue. Ce point couvre un champ large qui n'a été que partiellement abordé pour l'instant. Dans le cadre de ce travail, nous sommes actuellement capables de segmenter automatiquement certaines structures internes telles que les ventricules latéraux, les noyaux caudés et le putamen.

Les algorithmes de segmentation des tumeurs et des structures anatomiques déformées ont été testés sur une quinzaine de cas.

Les routines de segmentation ont été développées en C/C++, dans le cadre de la librairie Tivoli développée à Télécom Paris et de la librairie de traitement d'images open source ITK (sponsorisée par le NIH).

Figure 1 - Quantification du suivi longitudinal





Outil de quantification de suivi longitudinal

Le cadre clinique de suivi longitudinal a été modifié pour ne pas inclure uniquement des patients en suivi post-opératoire mais également des patients au stade préopératoire, avec une tumeur à évolution temporelle lente.

Nous avons proposé deux approches pour le suivi longitudinal: comparaison numérique à partir d'informations extraites des images et comparaison structurelle à partir des composantes du Grafip et de leurs attributs.

En ce qui concerne la première:

- le suivi des déformations structurelles directement étudié sur les structures cérébrales segmentables sur les IRM est en cours. Cette étude nécessite de sélectionner une liste de mesures de formes caractéristiques des structures étudiées et des déformations ou altérations qu'elles subissent en présence de tumeur;
- une approche globale de comparaison d'images IRM a été proposée afin de calculer des cartes de différences entre des IRM à deux instants, pour un même patient. Une quantification de l'évolution tumorale est permise sur ces cartes de différences ultra-sélectives. Le prétraitement des données IRM implique une mise

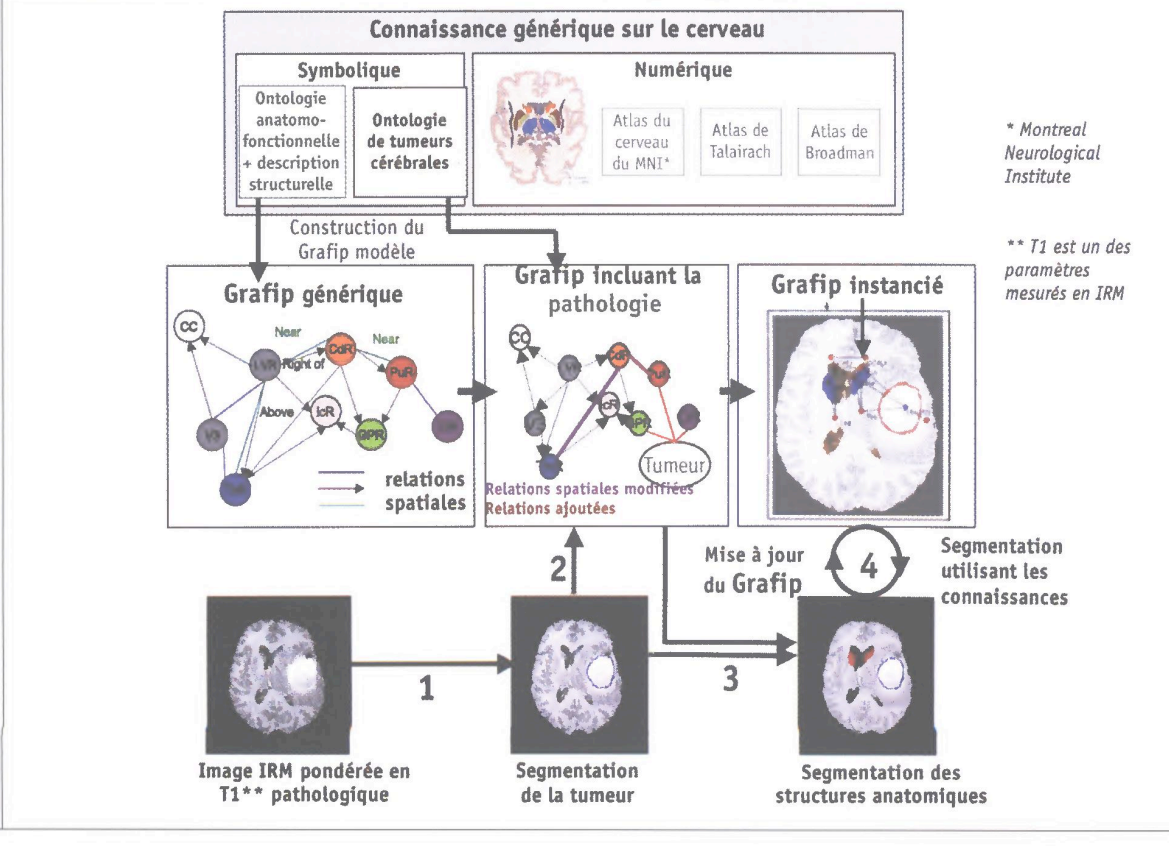
en correspondance non linéaire, des niveaux de gris des examens IRM *via* « moyennage » de leurs histogrammes cumulatifs. Cette méthode, illustrée dans la **Figure 1**, a été appliquée avec succès sur deux cas longitudinaux à titre de démonstration de concept, en collaboration avec l'hôpital de la Pitié-Salpêtrière;

- à partir de la segmentation de la tumeur à des instants successifs, il est possible de mesurer des indices de croissance, pertinents au niveau clinique. Une discussion avec un neurochirurgien et une recherche dans la littérature sur ce sujet a permis de définir certains de ces indices: rayon de la sphère équivalent à celui de la tumeur, plus grand diamètre et ratio des deux plus grands diamètres orthogonaux de la tumeur. En ce qui concerne la seconde approche, une comparaison directe de Grafip à deux instants successifs sera étudiée prochainement.

Graphe de représentation anatomique et fonctionnelle individualisée incluant la pathologie (Grafip) (Figure 2)

Le modèle anatomique est structuré sous la forme d'un graphe attribué relationnel. Les nœuds du graphe

Figure 2 - Graphe de représentation anatomique et fonctionnelle individualisée incluant la pathologie (Grafip)



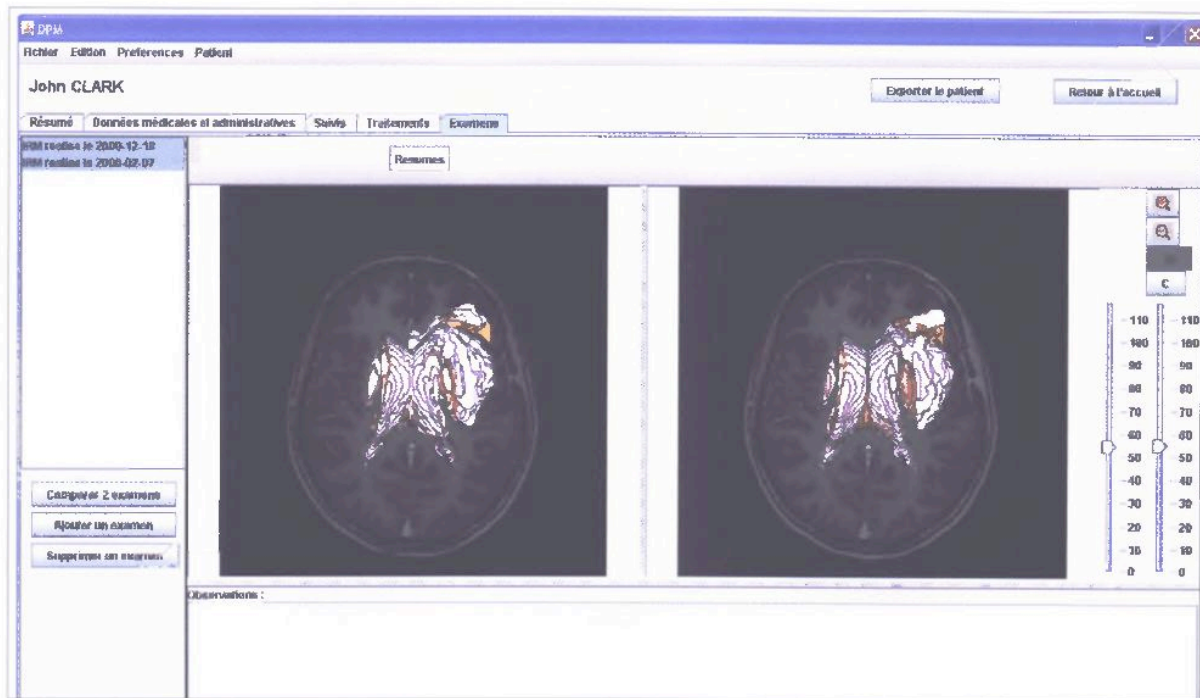


Figure 3 - Outil de manipulation du dossier patient

sont les structures anatomiques (des 622 initialement retenues, une version simplifiée avec trente structures renseignées est actuellement utilisée), qui sont décrites par une liste d'attributs : caractéristiques anatomiques, syntaxiques et fonctionnelles (par exemple leur positionnement dans les aires de Brodman). Les nœuds sont liés par des arcs : anatomiques pour coder le positionnement spatial relatif des structures, hiérarchiques pour coder l'organisation structurelle du cerveau, et de matière (grise, blanche, etc.)

La structure du Grafip a été raffinée, notamment pour la position des structures anatomiques : pour chacune d'entre elles, une liste de points est fournie, indiquant sa position dans les coupes où elle apparaît.

La programmation du graphe anatomique générique et du Grafip a été effectuée dans un format GraphML, reposant sur le standard XML. La syntaxe du GraphML utilisée est définie dans un fichier de grammaire XSD.

Des exemples de Grafip ont été générés sur cinq cas cliniques en insérant la tumeur dans le modèle générique et en renseignant le graphe avec les informations extraites de certaines structures cérébrales segmentées. Le Grafip est ainsi stocké sous la forme de deux fichiers texte (.xml et .xsd). Deux de ces cinq cas cliniques comportent des données longitudinales, pour

des patients ayant subi plusieurs examens IRM à des temps rapprochés. Afin de traiter ces cas, les attributs du Grafip ont été rendus longitudinaux, avec une composante temporelle, en référence à un temps T0 qui correspond à la date de création du Grafip pour le premier examen IRM.

Outil de manipulation du dossier patient (Figure 3)

Une application permettant l'intégration, dans un dossier patient partagé, des résultats issus de la segmentation d'images et de leur mise en correspondance avec une base de connaissances sous forme de graphe (le Grafip) a été développée. Elle permet aux médecins spécialistes de créer, sélectionner et interagir avec un dossier patient comportant les comptes rendus des consultations et le volume d'images IRM 2D et 3D avec les résultats de la segmentation de structures pathologiques et saines associées. Elle rend possible la mise en correspondance de la segmentation avec les descriptions de la base de connaissance anatomique, d'une manière simple et interactive. Ces fonctionnalités sont accessibles par l'utilisation d'une interface graphique, qui fait appel aux différentes bibliothèques dynamiques en fonction des besoins des utilisateurs.



■ Modèle de données du dossier du patient

Une base de données conçue préalablement par des neurochirurgiens de l'hôpital de la Pitié-Salpêtrière sous FILEMAKER PRO nous a conduits à enrichir de manière significative le modèle original des données du dossier du patient, afin d'intégrer les différents paramètres cliniques, et d'apporter plus de cohérence à l'ensemble du dossier. Environ trois cents types de données sont structurés en quatre catégories : données administratives et démographiques, examens médicaux, traitements et suivi longitudinal. Ce modèle évolué est formaté avec XML et utilise des pointeurs explicites pour intégrer au dossier du patient les images et leurs comptes rendus de diagnostic.

■ Démonstrateur


Le nouveau cahier des charges a redéfini l'architecture du démonstrateur pour permettre de visualiser d'abord un résumé du dossier du patient étudié, puis une lecture détaillée des quatre catégories de données au choix, sous forme de tableaux éditables en fonction des droits d'accès de l'utilisateur. Par ailleurs, il est possible soit de visualiser le volume d'images IRM avec la segmentation de structures pathologiques associées et le graphe de connaissance individualisé, soit d'effectuer un suivi longitudinal en examinant simultanément les images et les données de deux examens d'un même patient. Ces données sont préalablement recalées dans un même repère anatomique, et les attributs longitudinaux tels que le volume de la tumeur apparaissent clairement sur la visualisation.

■ Interface graphique

L'évolution du modèle de données et le nombre croissant de celles-ci ont rendu nécessaire la modification des caractéristiques de l'interface graphique. Le suivi longitudinal impose certaines contraintes fonctionnelles (visualisation synchrone de deux examens et des différences de segmentation sur un même écran, réglage de paramètres...), pour lesquelles ont été proposées des solutions partielles. Outre la visualisation des données et la navigation interactive dans les volumes d'images originales et segmentées superposées, l'interface graphique facilite l'édition de toutes les données du dossier patient. Des tests ont été conduits sur des systèmes WINDOWS et LINUX. Un travail plus approfondi avec les experts cliniques permettra prochainement d'évaluer ce démonstrateur de dossier patient et de tirer les conclusions finales pour le projet et l'intérêt clinique de l'approche logicielle de ce projet.

Références

- 1- M. FIESCHI, Y. MERLIÈRE, « Les données du patient partagées : propositions pour l'expérimentation », www.sante.gouv.fr/hm/actu/fieschi/note_orient.pdf, mai, 2003.
- 2- M. C. BEUSCART-ZEPHIR, F. ANCEAUX, V. CRINQUETTE, J. M. RENARD, "Integrating users' activity modeling in the design and assesment of hospital electronic patient records: the example of anesthesia", *International Journal of Medical Informatics*, vol. 64, p. 157-171, 2001.
- 3- P. J. B. BROWN, V. WARMINGTON, "Data quality probes - Exploiting and improving the quality of electronic patient record data and patient care", *International Journal of Medical Informatics*, vol. 68, p. 91-98, 2005.
- 4- M. Y. Y. LAW, "A model of DICOM-based electronic patient record in radiation therapy", *Computerized Medical Imaging and Graphics*, vol. 29, p. 125-136, 2005.
- 5- F. MALAMATENIOU, G. VASSILACOPOULOS, "Developing a virtual patient record using XML and web-based workflow techniques", *International Journal of Medical Informatics*, vol. 70, pp. 131-139, 2003.
- 6- A.-M. RASSINOUX, C. LOVIS, R. BAUD, A. GEISSBUHLER, "XML as standard for communication in a document-based electronic patient record: a 3 years experiment", *International Journal of Medical Informatics*, vol. 70, p. 109-115, 2003.
- 7- F. UECKERT, M. GOERZ, M. ATAJAN, S. TESSMANN, H.-U. PROKOSCH, "Empowerment of patients and communication with health care professionals through an electronic health record", *International Journal of Medical Informatics*, vol. 70, p. 99-108, 2003.
- 8- J. PUENTES and D. GARCIA LORENZO, "Performance evaluation of JPEG 2000 for specialized electronic patient record exchanges", *27th Annual International Conference of the IEEE Engineering in Medicine and Biology Society (EMBS)*, Shanghai, China, p. 3775-3778, 2005.
- 9- A. M. v. GINNEKEN, "The computerized patient record: balancing effort and benefit", *International Journal of Medical Informatics*, vol. 65, p. 97-119, 2002.
- 10- D. P. LORENCE, R. CHURCHILL, "Clinical knowledge management using computerized patient record systems: Is the current infrastructure adequate?", *IEEE Transactions on Information Technology in Biomedicine*, vol. 9, No. 2, p. 283-288, 2005.
- 11- M. C. CLAR*, L. O. LAWRENCE, D. B. GOLGOF, R. VELTHUIZEN, F. R. MURTAGH, M. S. SILBGER, "Automatic tumor segmentation using knowledge-based techniques", *IEEE Transactions on Medical Imaging*, vol. 17, No. 2, p. 187-201, 1998.
- 12- M. R. KAUS, S. K. WARFIELD, A. NABAVI, E. CHATZIDAKIS, P. M. BLACK, F. A. JOLESZ, R. KIKINIS, "Segmentation of meningiomas and low grade gliomas in MRI", *International Conference on Medical Image Computing and Computer-Assisted Intervention (MICCAI)*, p. 1-10, 1999.
- 13- N. MOON, E. BULLITT, K. VAN LEEMPUT, G. GERIG, "Model-based brain and tumor segmentation", *International Conference on Pattern Recognition*, p. 528-531, 2002.
- 14- M. PRASTAWA, E. BULLITT, S. HO, G. GERIG, "A brain tumor segmentation framework based on outlier detection", *Medical Image Analysis*, vol. 8, No. 3, p. 275-283, 2004.
- 15- G. MOONIS, J. LIU, J. K. UDUPA, D. B. HACKNEY, "Estimation of tumor volume with fuzzy-connectedness segmentation of MR images", *American Journal of Neuroradiology*, vol. 23, p. 352-363, 2002.
- 16- M. B. CUADRA, C. POLLO, A. BARDERA, O. CUISINAIRE, J. VILLEMURE, J. P. THIRAN, "Atlas-based segmentation of pathological MR brain images using a model of lesion growth", *IEEE Transactions on Medical Imaging*, vol. 23, No. 10, p. 1301- 1314, 2004.
- 17- H. SOLTANTAN-ZADEH, M. KHARRAT, P. J. DONALD, "Polynomial transformation for MRI feature extraction", *SPIE conference on Medical Imaging*, p. 1151-1161, 2001.
- 18- A. S. CAPELLE, O. COLOT, C. FERNANDEZ-MALOIGNE, "Evidential segmentation scheme of multi-echo MR images for the detection of brain tumors using neighborhood information", *Information Fusion*, vol. 5, p. 203-216, 2004.
- 19- A. LEFONH, J. CATES, R. WHITAKER, "Interactive, GPU-based level sets for 3d brain tumor segmentation", *Medical Image Computing and Computer Assisted Intervention (MICCAI)*, Montreal, Canada, p. 564 - 572, 2003.
- 20- Y. ZHU, H. YANG, "Computerized tumor boundary detection using a Hopfield neural network," *IEEE Transactions on Medical Imaging*, vol. 16, No. 1, p. 55-67, 1997.
- 21- E. BULLITT, D. ZENG, G. GERIG, S. AYLWARD, S. JOSHI, J. K. SMITH, W. LIN, M.



G. EWEND, "Vessel tortuosity and brain tumor malignancy: A blinded study," Academic Radiology, vol. 12, No. 10, 1232-1240, 2005.

22- D. GERING, W. E. L. GRIMSON, R. KIKINIS, "Recognizing deviations from normalcy for brain tumor segmentation", Medical Image Computing and Computer-Assisted Intervention (MICCAI), Tokyo, Japan, 388-395, 2002.

23- S. JBABDI, E. MANDONNET, H. DUFFAU, L. CAPELLE, M. PÉLEGRINI-ISSAC, H. BENALI, "Simulating anisotropic growth of low grade gliomas using DTI", 11th Proceedings 11th International Conference on Functional Mapping of the Human Brain, Neuroimage, Toronto, Canada, No. 524, CD-ROM, 2005.

24- O. CLATZ, M. SERMESANT, P.-Y. BONDIAU, H. DELINGETTE, S. K. WARFIELD, G. MALANDAIN, N. AYACHE, "Realistic simulation of the 3D growth of brain tumors in MR images coupling diffusion with mass effect", IEEE Transactions on Medical Imaging, vol. 24, No. 10, 1334-1346, 2005.

25- V. PERLBARG, P. BELLEC, G. MARRELEC, S. JBADI, H. BENALI, "Selection of spatially independent components to explain functional connectivity in fMRI", IEEE International Symposium on Biomedical Imaging, 852-855, 2004.

26- S. JBABDI, P. BELLEC, G. MARRELEC, V. PERLBARG, H. BENALI, "A level set method for building anatomical connectivity paths between brain areas using DTI", IEEE International Symposium on Biomedical Imaging (ISBI), 1024-1027, 2004.

27- G. MARRELEC, M. PELEGRINI-ISSAC, H. BENALI, "Conditional independence graphs for functional connectivity in functional MRI", IEEE International Symposium on Biomedical Imaging (ISBI), 903-906, 2002.

28 H. DUFFAU, "Lessons from brain mapping in low-grade glioma surgery: insights into associations between tumours and brain plasticity", The Lancet Neurology, vol. 4, No. 8, 476-478, 2005.

Références additionnelles

J. PUENTES, B. BATRANCOURT, L. LECORNU, J. ATIF, G. COATRIEUX, E. ANGELINI, I. BLOCH, C. ROUX, "Enhancing electronic patient record functionality through information extraction from images", IEEE International Conference On Infor-

mation & Communication Technologies: From Theory To Applications, Damascus, Syria, 24-28 April 2006.

B. BATRANCOURT, D. HASBOUN, J. ATIF, C. HUDELLOT, E. ANGELINI, I. BLOCH, "A clustering view of the human brain mapping literature and an anatomico-functional cerebral model", Human Brain Mapping, Florence, Italy, June 2006.

C. HUDELLOT, J. ATIF, O. NEMPONT, B. BATRANCOURT, E. ANGELINI, I. BLOCH, "GRAFIP: a framework for the representation of healthy and pathological anatomical and functional cerebral information", Human Brain Mapping, Florence, Italy, June 2006.

J. ATIF, O. NEMPONT, O. COLLIOT, E. ANGELINI, I. BLOCH, "Level set deformable models constrained by fuzzy spatial relation, Conference on Information Processing and Management of Uncertainty in Knowledge-Based Systems (IPMU), Paris, France, 1534-1541, 3-7 July 2006.

J. ATIF, H. KHOTANLOU, E. ANGELINI, H. DUFFAU, I. BLOCH, "Segmentation of internal brain structures in the presence of a tumor", MICCAI: Workshop on Medical Image Processing: Challenges in Clinical Oncology, Copenhagen, Denmark, Oct. 2006.

J. ATIF, C. HUDELLOT, G. FOUQUIER, I. BLOCH, E. ANGELINI "From generic knowledge to specific reasoning for medical image interpretation using graph-based representations", International Joint Conference on Artificial Intelligence (IJCAI), Hyderabad, India, 224-229, 2007.

E. ANGELINI, J. ATIF, J. DELON, E. MANDONNET, H. DUFFAU, L. CAPELLE, "Detection of Glioma Evolution on Longitudinal MRI Studies", IEEE International Symposium on Biomedical Imaging, Arlington, VA, USA, April 2007.

H. KHOTANLOU, J. ATIF, E. ANGELINI, H. DUFFAU, I. BLOCH, Adaptive segmentation of internal brain structures in pathological MR Images depending on tumor types, IEEE International Symposium on Biomedical Imaging, Arlington, VA, USA, April 2007.

J. ATIF, C. HUDELLOT, O. NEMPONT, N. RICHARD, B. BATRANCOURT, E. ANGELINI, I. BLOCH, GRAFIP: A framework for the representation of healthy and pathological cerebral information, IEEE International Symposium on Biomedical Imaging, Arlington, VA, USA, April 2007.